ISSN 2304-8336. Проблеми радіаційної медицини та радіобіології = Problems of Radiation Medicine and Radiobiology. 2020. Вип. 25.

УДК: 612.821;621.822;621.823; 621.826

І. М. Дикан[1], Ю. І. Головченко[2], К. М. Логановський[3]✉, О. В. Семьонова[2], Л. А. Мироняк[1], Т. М. Бабкіна[2], К. В. Куц[3], І. О. Кобзар[1], М. В. Гресько[3], Т. К. Логановська[3], С. В. Федьків[1,4]

[1]Державна установа «Інститут ядерної медицини та променевої діагностики Національної академії медичних наук України», вул. Платона Майбороди, 32, м. Київ, 04050, Україна
[2]Національна медична академія післядипломної освіти ім. П.Л. Шупика МОЗ України, вул. Дорогожицька, 9, м. Київ, 04112, Україна
[3]Державна установа «Національний науковий центр радіаційної медицини Національної академії медичних наук України», вул. Юрія Іллєнка, 53, м. Київ, 04050, Україна
[4]ДУ «Національний інститут серцево-судинної хірургії ім. М.М. Амосова НАМН України», вул. Миколи Амосова, 6, м. Київ, 02000, Україна

ДИФУЗІЙНО-ТЕНЗОРНА МРТ У РАННІЙ ДІАГНОСТИЦІ СТРУКТУРНИХ ЗМІН БІЛОЇ РЕЧОВИНИ ГОЛОВНОГО МОЗКУ ПРИ АСОЦІЙОВАНІЙ З АРТЕРІАЛЬНОЮ ГІПЕРТЕНЗІЄЮ ТА ІОНІЗУЮЧИМ ВИПРОМІНЮВАННЯМ ХВОРОБІ МАЛИХ СУДИН

Мета: визначення ранніх ознак структурних змін білої речовини головного мозку при асоційованій з артеріальною гіпертензією та іонізуючим випромінюванням хворобі малих судин із застосуванням дифузійно-тензорної магнітно-резонансної томографії (ДТ-МРТ).

Матеріали та методи. Обстежено 45 пацієнтів (середній вік – (57,56 ± 6,34) років) з асоційованою з артеріальною гіпертензією (АГ) хворобою малих судин (ХМС): I гр. – 20 пацієнтів, учасників ліквідації аварії на Чорнобильській атомній електростанції (УЛНА на ЧАЕС); II гр. – 25 хворих, що не зазнали впливу іонізуючого випромінювання. МРТ виконували на томографі Ingenia 3T («Philips»). Визначення фракційної анізотропії (FA) здійснювали в основних асоціативних і комісуральних провідних шляхах, перивентрикулярних префронтальних ділянках (fasciculus frontooccipitalis superior/anterior – f. FO ant., corona radiata anterior – CR ant.) і семіовальних центрах (SC).

Результати. У обстежених пацієнтів не зафіксовано ознак атрофії кори або білої речовини головного мозку (БРГМ), інтрацеребральних мікрогеморагій і поширених зон консолідації осередків лейкоареозу. В УЛНА на ЧАЕС на МРТ-зображеннях візуалізовано більше число осередків субкортикального лейкоареозу (80 %); у т. ч. множинних – 8 (40 %), > 0,5 см – 10 (50 %), з ознаками консолідації – 5 (25 %). Результати визначення FA в семіовальних центрах продемонстрували достовірне її зменшення у пацієнтів I та II груп ($p < 0,007$), незалежно від наявності або відсутності візуальних ознак СкЛА (III гр.: 253–317, $p < 0,00001$; IV гр.: 287–375, $p < 0,001$). Показники FA f. FO ant. і CR ant. пацієнтів I та II груп відрізнялись недостовірно, але були значно нижчими від контрольних ($p < 0,05$). Достовірно менша, порівняно з референтними рівнями, FA у візуально незмінених f. FO ant. (0,389–0,425; $p = 0,015$) і CR ant. (0,335–0,403; $p = 0,05$). У хворих на АГ-асоційовану ХМС середнього віку, незалежно від впливу іонізуючого випромінювання, не констатовано достовірних змін FA в основних асоціативних і комісуральних провідних трактах БРГМ ($p > 0,05$).

Висновки. Дифузійно-тензорна магнітно-резонансна томографія дозволяє виявити ранні ознаки структурних змін білої речовини головного мозку – достовірне зменшення показників фракційної анізотропії у візуально незмінених перивентрикулярних і субкортикальних відділах. Основні асоціативні та комісуральні провідні тракти ГМ залишаються неушкодженими за відсутності поширених консолідованих осередків лейкоареозу та лакунарних інфарктів. Негативний вплив іонізуючого випромінювання на перебіг асоційованої з АГ ХМС реалізується більш активними процесами дезорганізації БРГМ: поширеність та схильність до консолідації осередків перивентрикулярного та субкортикального лейкоареозу, достовірне зменшення FA в семіовальних центрах.

Ключові слова: ДТ-МРТ, фракційна анізотропія, артеріальна гіпертензія, хвороба малих судин, біла речовина головного мозку, іонізуюче випромінювання.

Проблеми радіаційної медицини та радіобіології. 2020. Вип. 25. С. 558–568. doi: 10.33145/2304-8336-2020-25-558-568

✉ Логановський Костянтин Миколайович, *e-mail: loganovsky@windowslive.com*

ISSN 2304-8336. Проблеми радіаційної медицини та радіобіології = Problems of Radiation Medicine and Radiobiology. 2020. Вип. 25.

I. M. Dykan[1], Y. I. Golovchenko[2], K. M. Loganovsky[3]✉, O. V. Semonova[2], L. A. Myronyak[1], T. M. Babkina[2], K. V. Kuts[3], I. O. Kobzar[1], M. V. Gresko[3], T. K. Loganovska[3], S. V. Fedkiv[1,4]

[1]*State Institution «Institute Nuclear Medicine and Diagnostic Radiology of National Academy of Medical Sciences of Ukraine», 32 Platona Maiborody St., Kyiv, 04050, Ukraine*
[2]*Shupyk National Medical Academy of Postgraduate Education, 9 Dorogozhytska St., 04112, Kyiv, Ukraine*
[3]*State Institution «National Research Center for Radiation Medicine of the National Academy of Medical Sciences of Ukraine», 53 Yuriia Illienka St., Kyiv, 04050, Ukraine*
[4]*State Institution «Amosov National Institute of Cardiovascular Surgery of National Academy of Medical Sciences of Ukraine», 6 Mykoly Amosova St., 02000, Kyiv, Ukraine*

DIFFUSION TENSOR MAGNETIC RESONANCE IMAGING IN EARLY DIAGNOSIS OF STRUCTURAL CHANGES IN BRAIN WHITE MATTER IN SMALL VESSEL DISEASE ASSOCIATED WITH ARTERIAL HYPERTENSION AND IONIZING RADIATION

Objective: to determine the early signs of structural changes in brain white matter in small vessel disease associated with arterial hypertension and exposure to ionizing radiation using DTI-MRI.

Materials and methods. 45 patients (mean age (57.56 ± 6.34) years) with small vessel disease (SVD) associated with arterial hypertension (AH) were examined: group I – 20 patients, participants of liquidation of the accident at the Chornobyl nuclear power plant (Chornobyl clean-up workers); group II – 25 patients not exposed to ionizing radiation. MRI was performed on an Ingenia 3T tomograph («Philips»). The fractional anisotropy (FA) was determined in the main associative and commissural pathways, periventricular prefrontal areas (fasciculus fronto-occipitalis superior / anterior – f. FO ant., corona radiata anterior – CR ant.) and semioval centers (SC).

Results. No signs of cerebral cortex or brain white matter (WM) atrophy, intracerebral microhemorrhages, and widespread areas of leukoaraiosis consolidation were observed in the examined patients. In the Chornobyl clean-up workers a larger number of foci of subcortical leukoaraiosis was visualized (80 %) on MRI images including multiple – 8 (40 %), > 0.5 cm – 10 (50 %), with signs of consolidation – 5 (25 %). The results of the FA analysis in semioval centers showed its significant decrease in the patients of groups I and II ($p < 0{,}007$), regardless of the presence or absence of visual signs of subcortical leukoaraiosis (ScLA) (III gr.: 253–317, $p < 0.00001$; IV gr.: 287– 375, $p < 0.001$). FA indicators in f. FO ant. and CR ant. in the patients of groups I and II differed insignificantly but were substantially lower than controls ($p < 0.05$). FA was significantly lower, compared to reference levels, in visually unchanged f. FO ant. (0.389–0.425; $p = 0.015$) and CR ant. (0.335–0.403; $p = 0.05$). In patients with AH-associated SVD of middle age, regardless of the effects of ionizing radiation, no significant changes in FA in the main WM associative and commissural pathways were found ($p > 0.05$).

Conclusions. DTI-MRI allows to detect early signs of structural changes in the white matter of the brain – a significant decrease in fractional anisotropy indicators in visually unchanged periventricular and subcortical areas. The main associative and commissural pathways of the brain remain intact in the absence of widespread consolidated foci of leukoaraiosis and lacunar infarctions. The negative impact of ionizing radiation on the course of SVD associated with arterial hypertension is manifested by more active processes of WM disorganization: the prevalence and tendency to the consolidation of periventricular and subcortical leukoaraiosis foci, a significant FA decrease in semioval centers.

Key words: DTI, MRI, fractional anisotropy, arterial hypertension, small vessel disease, white matter of the brain, ionizing radiation.

Key words: cirrhosis, hepatobiliary system, clean-up workers of Chornobyl NPP accident, retrospective study.

Problems of Radiation Medicine and Radiobiology. 2020;25:558-568. doi: 10.33145/2304-8336-2020-25-558-568

ВСТУП

Проблеми артеріальної гіпертензії (АГ) і хвороби малих судин (ХМС) стало перебувають у центрі

INTRODUCTION

Problems of arterial hypertension (AH) and small vessel disease (SVD) are constantly in the spotlight

✉ Kostyantyn M. Loganovsky, e-mail: loganovsky@windowslive.com

ISSN 2304-8336. Проблеми радіаційної медицини та радіобіології = Problems of Radiation Medicine and Radiobiology. 2020. Вип. 25.

уваги дослідників та клініцистів [1–4]. Складний патогенетичний механізм ініціюється зазвичай у молодому, працездатному віці та може призвести до фатальних цереброваскулярних (інсульт) і когнітивних (деменція) катастроф [3, 4].

Із запровадженням до клінічної практики високоінформативних технологій нейровізуалізації стала реальною прижиттєва структурно-функціональна оцінка стану білої речовини головного мозку (БРГМ), яка визнається однією з основних «мішеней» при АГ-асоційованій ХМС. На МР-зображеннях вони візуалізуються як осередки гіперінтенсивності. Оцінка ступеня залучення БРГМ до патологічного процесу від 1998 р. здійснюється за шкалою Fazekas, котра продемонструвала високу прогностичну ефективність стосовно ризику інсульту та/або деменції [5].

Безперечною перевагою дифузійно-тензорної магнітно-резонансної томографії (ДТ-МРТ) є здобуття просторово-візуальних (3D-трактографія) та кількісних (коефіцієнт фракційної анізотропії – FA) характеристик складної мережі церебральних провідних шляхів [4–6].

Особливості змін фракційної анізотропії при ДТ-МРТ в учасників ліквідації наслідків аварії на Чорнобильській атомній електростанції (УЛНА на ЧАЕС) із АГ-асоційованою ХМС відображені в публікаціях лише однієї групи дослідників [7]. Достовірні зміни показника в основних провідних трактах автори продемонстрували у тісному кореляційному зв»язку з когнітивними порушеннями. Водночас, актуальність поглибленої розробки цієї проблеми підкреслюють результати більш ніж тридцятирічного спостереження УЛНА на ЧАЕС, які переконливо свідчать про ранній початок і агресивний перебіг АГ, церебрального атеросклерозу та дисциркуляторної енцефалопатії в даної категорії пацієнтів [8].

Дифузія протонів у структурованій БРГМ легко відбувається вздовж нервових волокон, натомість поперечне їхнє пересування обмежене мієліновою оболонкою. Вважається, що показник FA є біомаркером її пошкодження [5, 6, 9]. Отже, висока діагностична ефективність ДТ-МРТ при значних травматичних пошкодженнях, пухлинах, інфарктах, демієлінізуючих захворюваннях головного мозку та хворобі Альцгеймера є цілком закономірною [2–4].

Водночас публікуються вельми протилежні висновки стосовно алгоритмів її застосування при церебральних васкулопатіях [9]. Відсутність загальновизнаних стандартів вибору зон інтересу (region

of researchers and clinicians [1–4]. A complex pathogenetic mechanism is usually initiated at a young, working age, and can lead to fatal cerebrovascular (stroke) and cognitive (dementia) catastrophes [3, 4].

With the implementation of highly informative neuroimaging technologies into clinical practice, a lifelong structural and functional assessment of the state of the white matter (WM) of the brain, which is recognized as one of the main «targets» in AH-associated SVD, has become a reality. On MR-images, they are visualized as foci of hyperintensity. Since 1998 the assessment of WM involvement in the pathological process is carried out on the Fazekas scale, which has demonstrated high prognostic efficacy in relation to the risk of stroke and/or dementia [5].

The indisputable advantage of diffusion-tensor magnetic resonance imaging (DT-MRI) or diffusion tensor imaging (DTI) is the acquisition of spatial-visual (3D-tractography) and quantitative (fractional anisotropy coefficient – FA) characteristics of a complex network of cerebral pathways [4–6].

The peculiarities of changes in FA during DT-MRI in the participants of liquidation of consequences of the accident at the Chornobyl nuclear power plant (Chornobyl clean-up workers) with AH-associated SVD are represented in the papers by only one group of researchers [7]. The authors demonstrated significant changes of the indicator in the main pathways in close correlation with cognitive impairment. At the same time, the relevance of in-depth elaboration of this problem is emphasized by the results of more than thirty years of Chornobyl clean-up workers follow-up, which cogently indicate the early onset and aggressive course of AH, cerebral atherosclerosis, and dyscirculatory encephalopathy in this category of patients [8].

Diffusion of protons in well-structured WM easily occurs along nerve fibers, whereas their transverse movement is limited by the myelin sheath. It is believed that FA is a biomarker of its damage [5, 6, 9]. Therefore, the high diagnostic efficiency of DTI in significant traumatic injuries, tumors, infarcts, demyelinating diseases of the brain, and Alzheimer's disease is quite natural [2–4].

At the same time, quite opposite conclusions related to the algorithms of its application in cerebral vasculopathies are published [9]. The lack of generally accepted standards for the selection of

ISSN 2304-8336. Проблеми радіаційної медицини та радіобіології = Problems of Radiation Medicine and Radiobiology. 2020. Вип. 25.

of interest – ROI), вимірювань показників фракційної анізотропії (FA) і побудови віртуальних зображень провідних трактів головного мозку при його мінімальних структурних змінах призвело до діаметрально протилежних висловлювань щодо доцільності й ефективності провадження ДТ-МРТ пацієнтам з АГ-асоційованою ХМС: від можливості ранньої «довізуальної» детекції патологічних змін – до недостатньої інформативності [10].

МЕТА

Визначення ранніх ознак структурних змін білої речовини головного мозку при асоційованій з артеріальною гіпертензією та іонізуючим випромінюванням хворобі малих судин із застосуванням ДТ-МРТ.

МАТЕРІАЛ ТА МЕТОДИ

Клініко-радіологічне дослідження виконане 45 пацієнтам (36 чоловіків, 9 жінок). До основної (I) групи включено 20 осіб (середній вік – (56,72 ± 8,27) років). Критерії відповідності когорті досліджуваних: артеріальна гіпертензія, помірні когнітивні розлади, початкові ознаки атеросклерозу брахіоцефальних судин, вплив іонізуючої радіації. Критерії виключення: вогнищева неврологічна симптоматика, гемодинамічно значущий стеноз судин каротидного басейну, церебральні інсульти, пухлини і наслідки значних травматичних пошкоджень головного мозку, демієлінізуючі захворювання, хвороба Альцгеймера, деменція, протипоказання до МРТ. За аналогічним принципом сформована група порівняння (II), до якої віднесено 25 пацієнтів (середній вік – (57,24 ± 7,72) років) з відсутнім чинником впливу іонізуючого випромінювання. Контрольна (K) група – 15 обстежених (середній вік – (57,56 ± 6,34) років) без анамнезу та клініко-радіологічних проявів травм і захворювань, що супроводжуються змінами головного мозку та вищої нервової діяльності.

Мультипараметричну МРТ провадили на томографі Ingenia («Philips») з індукцією магнітного поля 3Т в режимах: *AX T2, DWI(b 1000)*, *SG T2, SG 3D Brain FLAIR SHC*, *COR T2*, *AX sT1 3D tra*, *VEN BOLD*, *DTI medium iso SENSE*. Постпроцесинг дифузійно-зважених зображень виконували за допомогою *SOFTWARE* «IntelliSpacePortal MR Fibertrac» з мультипланарними реконструкціями.

Вимірювання FA здійснювали в основних асоціативних і комісуральних провідних шляхах: fasciculus frontooccipitalis superior (f FO), fasciculus uncinatus (f U), cingulum (C), corpus callosum (CC) [11]. Для інтегральної оцінки «структурованості» БРГМ до-

regions of interest (ROI), measurements of fractional anisotropy (FA), and the construction of virtual images of the brain pathways in their minimal structural changes led to antipodal statements about the feasibility and effectiveness of DTI in patients diagnosed with AH-associated SVD: from the possibility of early «pre-visual» detection of pathological changes to lack of informativeness [10].

OBJECTIVE

To determine the early signs of structural changes in brain white matter associated with arterial hypertension and exposure to ionizing radiation in small vessel disease using DTI.

MATERIALS AND METHODS

The clinical and radiological examination was performed in 45 patients (36 men, 9 women). The main (I) group included 20 subjects (average age – (56.72 ± 8.27) years). The inclusion criteria for the cohort of subjects: arterial hypertension, moderate cognitive disorders, initial signs of atherosclerosis of brachiocephalic vessels, exposure to ionizing radiation. The exclusion criteria: focal neurological symptoms, hemodynamically significant stenosis of the carotid vessels, cerebral strokes, tumors, the consequences of significant traumatic brain injury, demyelinating diseases, Alzheimer's disease, dementia, and contraindications to MRI. According to a similar principle, the comparison group (II), which included 25 patients (mean age – (57.24 ± 7.72) years) with no factor of exposure to ionizing radiation, was formed. The control (K) group – 15 subjects (mean age – (57.56 ± 6.34) years) without history and both clinical and radiological manifestations of injuries and diseases accompanied by changes in the brain and higher nervous activity.

Multiparametric MRI was performed on an Ingenia («Philips») tomograph with 3T magnetic field induction in the following modes: *AX T2*, *DWI (b 1000)*, *SG T2*, *SG 3D Brain FLAIR SHC*, *COR T2*, *AX sT1 3D tra*, *VEN BOLD*, *DTI medium iso SENSE*. Post-processing of diffusion-weighted images was carried out using *SOFTWARE* «IntelliSpacePortal MR Fibertrac» with multiplanar reconstructions.

FA measurements were executed in the main associative and commissural pathways: fasciculus fronto-occipitalis superior (f FO), fasciculus uncinatus (f U), cingulum (C), corpus callosum (CC) [11]. ROI (Fig. 1) in the periventricular, prefrontal

ISSN 2304-8336. Проблеми радіаційної медицини та радіобіології = Problems of Radiation Medicine and Radiobiology. 2020. Вип. 25.

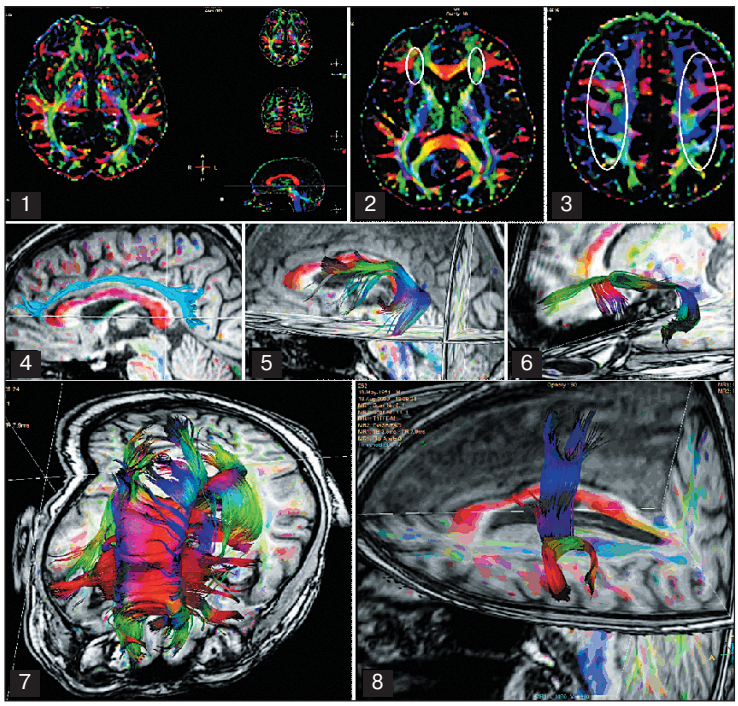

Рисунок 1. Реконструкція віртуальних 3D-зображень
ДТ-кольорова карта (1); визначення ROI: у перивентрикулярних зонах (2) і в семіовальних центрах (3); ДТ-трактографія: асоціативні волокна – cingulum (4), arcuate fasciculus (5), uncinate fasciculus (6); комісуральні волокна – corpus callosum, commissure anterior (7); короткі асоціативні волокна – U-fibers (8)

Figure 1. Virtual 3D images reconstruction
DTI color map (1); definition of the Periventricular (2) and Semioval centers (2) ROI; DTI-based tractography: association fibers – cingulum (4), arcuate fasciculus (5), uncinate fasciculus (6); commissural fibers – corpus callosum, commissure anterior (7); short association U-fibers (8)

датково обрані ROI (рис. 1) у перивентрикулярних, префронтальних ділянках (fasciculus frontooccipitalis superior/anterior – f FO ant., corona radiata anterior – CR ant.) і семіовальних центрах (SC). Візуально оцінювали тракти шляхом реконструкції віртуальних 3D-зображень (рис. 1).

Для статистичної обробки отриманих даних використовували програмне забезпечення Microsoft® Excel 2002, StatSoft, Inc. (2011). STATISTICA (data analysis software system), version 10 www.statsoft.com [12].

Дослідження проведені у відповідності до стандартів «Належної клінічної практики» (Good Clinical Practice) і принципами Гельсінської Декларації. Учасники дослідження були ознайомлені з метою й основними положеннями дослідження та підписали письмово оформлену згоду на участь в ньому. Протокол дослідження схвалено комітетом з медичної етики НМАПО ім. П.Л. Шупика.

РЕЗУЛЬТАТИ ТА ОБГОВОРЕННЯ

За волюметричною оцінкою результатів МРТ у жодному випадку не зафіксовано ознак атрофії кори або білої речовини головного мозку, що є закономірним для обраної вікової групи та інших критеріїв включення пацієнтів до досліджуваних груп. Так само не виявлено ознак інтрацеребральних мікрогеморагій та поширених зон консолідації гіперінтенсивних осередків лейкоареозу.

Порівняння якісних (візуальних) змін МРТ-зображень демонструвало більш суттєву структурну дезорганізацію БРГМ великого мозку в УЛНА на

areas (fasciculus fronto-occipitalis superior / anterior – f FO ant., corona radiata anterior – CR ant.) and semioval centers (SC) were additionally selected for the integrated assessment of WM «structure». The tracts were visually assessed by virtual 3D images reconstruction (Fig. 1).

Microsoft® Excel 2002, StatSoft, Inc. (2011) software was used for statistical processing of the obtained data. STATISTICA (data analysis software system), version 10 www.statsoft.com [12].

The study was conducted in accordance with the standards of «Good Clinical Practice» and the principles of the Declaration of Helsinki. The participants of the study were acquainted with the purpose and main provisions of the study and signed a written consent to participate in it. The study protocol was approved by the Medical Ethics Committee of Shupyk National Medical Academy of Postgraduate Education.

RESULTS AND DISCUSSION

According to the volumetric assessment of MRI results, there were no signs of atrophy of the cortex or white matter of the brain in any case, which is natural for the selected age group and other inclusion criteria for the patients in the study groups. There were also no signs of intracerebral microhemorrhages and widespread areas of consolidation of hyperintensive leukoaraiosis foci.

The comparison of qualitative (visual) changes in MRI-images showed a more significant structural disorganization of the brain WM in the Chornobyl clean-

ISSN 2304-8336. Проблеми радіаційної медицини та радіобіології = Problems of Radiation Medicine and Radiobiology. 2020. Вип. 25.

ЧАЕС (рис. 2). Так, розширені (> 0,3 см) простори Вірхова-Робіна (кріблюри) виявлено практично в усіх пацієнтів основної групи (18 випадків – 90 %) та у 17 хворих (68 %) з групи порівняння. Виразніші зміни БРГМ у вигляді субкортикального перивазального лейкоареозу (СкЛА) в УЛНА на ЧАЕС (I гр.) діагностовано у 80 % (16) спостережень. У 8 пацієнтів (40 %) осередки були множинними; у 10 (50 %) – перебільшували 0,5 см; у 5 (25 %) – мали ознаки консолідації. Аналогічні дані для групи порівняння: 17 (68 %); 7 (28 %); 5 (20 %) і 4 (16 %), відповідно.

Початкові стадії перивентрикулярного лейкоареозу (ПвЛА) – гіперінтенсивний обід товщиною до 0,3 см, виявлено в 5 хворих (20 %) I (основної) і в 6 пацієнтів (24 %) II групи. Розміри ПвЛА перебільшували 0,5 см у невеликій кількості спостережень: I група – 3 (15 %); II група – 2 (8 %). Наслідки «німих» лакунарних інфарктів (кістозно-гліозні утворення до 1,5 см у найбільшому діаметрі) діагностовані у 5 хворих, з яких четверо належать до основної групи досліджуваних. Розподіл результатів МРТ за ступенем гіперінтенсивності білої речовини за шкалою Fazekas виявився таким: Fazekas 0 і 1 – однаково по 4 (20 %) I гр. та по 8 (32 %) II гр.; Fazekas 2–7 (35 %) у I гр. та 8 (32 %) у II гр.; Fazekas 3–5 (25 %) у I гр. та 1 (4 %) спостереження у II групі.

Для оцінки спроможності ДТ-МРТ в діагностиці «довізуальної» мікроструктурної дезорганізації білої речовини великих півкуль визначили FA в ROI, де з'являються перші осередки гіперінтенсивності –

up workers (Fig. 2). Thus, the expanded (> 0.3 cm) Virchow-Robin spaces (cribs) were found in almost all patients of the main group (18 cases – 90 %) and in 17 (68 %) patients from the comparison group. The more pronounced WM changes in the form of subcortical perivasal leukoaraiosis (ScLA) in the Chornobyl clean-up workers (group I) were diagnosed in 80 % (16) of observations. In 8 patients (40 %), the foci were multiple; in 10 (50 %) – more than 0.5 cm; in 5 (25 %) – with the signs of consolidation. Similar data for the comparison group: 17 (68 %); 7 (28 %); 5 (20 %) and 4 (16 %) respectively.

The initial stages of periventricular leukoareosis (PvLA) – hyperintensive rim up to 0.3 cm thick was found in 5 patients (20 %) of group I (main) and 6 patients (24 %) of group II. The size of PvLA was more than 0.5 cm in a small number of observations: group I – 3 (15 %); group II – 2 (8 %). The consequences of «silent» lacunar infarcts (cystic-gliosis formations up to 1.5 cm in the largest diameter) were diagnosed in 5 patients, four of whom belong to the main group of subjects. The distribution of MRI results according to the degree of hyperintensity of white matter on the Fazekas scale was as follows: Fazekas 0 and 1 – the same for 4 (20 %) I gr. and 8 (32 %) II gr.; Fazekas 2–7 (35 %) I gr. and 8 (32 %) II gr .; Fazekas 3–5 (25 %) I gr. and 1 (4 %) group II observations.

To assess the ability of DT-MRI in the diagnosis of «pre-visual» microstructural disorganization of the white matter of the large hemispheres, FA was identified in ROI, where the first foci of hyperintensity ap-

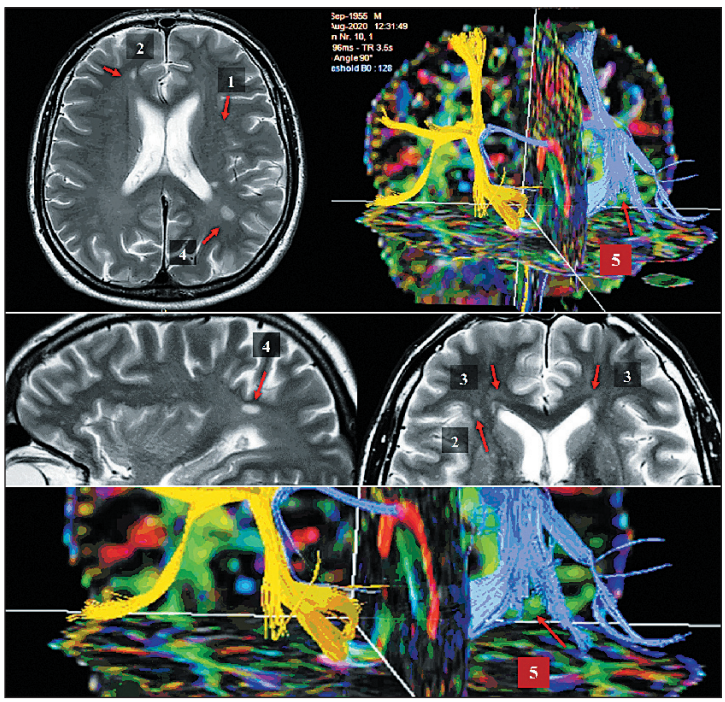

Рисунок 2. **МРТ-ознаки ХМС (T2_TSE)**
Розширені периваскулярні простори (1); субкортикальний лейкоареоз (2); перивентрикулярний лейкоареоз (3); осередок у білій речовині після лакунарного інфаркту (4). ДТ-трактографія: частковий обрив волокон на рівні лакунарного інфаркту (5)

Figure 2. **MRI-signs of SVD (T2_TSE)**
Enlarged perivascular spaces (1); subcortical leukoaraiosis (2); periventricular leukoaraiosis (3); white matter lesion after lacunar stroke (4); DTI-based tractography: partial breakage of fibers at the level of lacunar infarction (5)

ISSN 2304-8336. Проблеми радіаційної медицини та радіобіології = Problems of Radiation Medicine and Radiobiology. 2020. Вип. 25.

біомаркери цереброваскулярних захворювань і «старіння» головного мозку (розширені простори Вірхова-Робіна – кріблюри, периваскулярний та субкортикальний лейкоареоз). До таких віднесено передні перивентрикулярні зони БРГМ (f. FO ant., CR ant.) та семіовальні центри (SC), в яких, окрім основних асоціативних, комісуральних і проекційних трактів, перебувають і короткі u-подібні кортико-кортикальні пучки.

З усієї сукупності хворих сформовано додаткові чотири групи спостережень: з наявністю ознак субкортикального лейкоареозу на МР-зображеннях (СкЛА+, III гр., n = 36) та без візуальних його ознак (СкЛА-, IV гр., n = 9); з доступними для візуалізації осередками перивентрикулярного лейкоареозу (ПвЛА+, V гр., n =22) та без його проявів на томограмах (ПвЛА-, VI гр., n = 23). Показники FA наведені в таблиці 1.

Результати визначення фракційної анізотропії в субкортикальних і перивентрикулярних ROI з високим ступенем достовірності свідчать на користь висновку про можливість ранньої («довізуальної») діагностики структурної дезорганізації провідних трактів головного мозку на підставі ДТ-МРТ.

Аналіз визначених у семіовальних центрах показників FA виявився досить складним, оскільки

pear – the biomarkers of cerebrovascular disease and «aging» of the brain (expanded Virchow-Robin spaces – cribs, periventricular and subcortical leukoaraiosis). They include the anterior periventricular zones of WM (f.FOant., CRant.) and semioval centers (SC), in which, in addition to the main associative, commissural, and projection tracts, there are also short u-shaped cortico-cortical bundles.

From the whole sample of patients, four additional groups of observation were formed: with the presence of signs of subcortical leukoaraiosis on MR-images (ScLA+, III gr., N = 36) and without its visual signs (ScLA-, IV gr., n = 9); with available visualizations of foci of periventricular leukoaraiosis (PvLA+, V gr., n = 22) and without its manifestations on tomograms (PvLA-, VI gr., n = 23). FA indicators are shown in the table 1.

The results of FA determination in subcortical and periventricular ROI with a high degree of significance testify in favor of the possibility of an early («pre-visual») diagnosis of structural disorganization of the brain pathways on the basis of MRI DTI.

The analysis of the FA indicators in the semioval centers turned out to be quite complicated, as the

Таблиця 1

FA в перивентрикулярних та семіовальних ROI

Table 1

FA in periventricular and semioval ROI

Група/Group	ROI	f. FO ant. M + m	CR ant. M + m	SC M + m
Контрольна / Control (n = 15)	R	0,496 + 0,039	0,452 + 0,025	0,471 + 0,023
	L	0,498 + 0,027	0,454 + 0,030	0,469 + 0,019
I (n = 20)	R	0,391 + 0,037	0,317 + 0,032	0,290 + 0,022
	L	0,386 + 0,043	0,314 + 0,040	0,286 + 0,031
II (n = 25)	R	0,404 + 0,023	0,348 + 0,041	0,365 + 0,021
	L	0,407 + 0,019	0,350 + 0,039	0,358 + 0,030
III СкЛА + / ScLA + (n=36)				0,280 + 0,037
IV СкЛА - / ScLA - (n= 9)				0,331 + 0,044
V ПвЛА + / PvLA + (n=22)		0,321 + 0,036	0,288 + 0,045	
IV ПвЛА - / PvLA - (n=23)		0,407 + 0,018	0,369 + 0,034	

p-value

ROI		I-K I-C	II- K II- C	I-II I-II	III-K III-C	IV-K IV-C	III-IV III-IV	V-K V-C	VI-K VI-C	V-VI V-VI
SC	R	0,000	0,001	0,017	0,000	0,010	0,381			
	L	0,000	0,007	0,050						
f. FO ant.	R	0,050	0,050	0,767				0,001	0,015	0,043
	L	0,034	0,003	0,657						
CR ant.	R	0,002	0,037	0,554				0,003	0,050	0,050
	L	0,008	0,041	0,523						

ISSN 2304-8336. Проблеми радіаційної медицини та радіобіології = Problems of Radiation Medicine and Radiobiology. 2020. Вип. 25.

розвитку перивазального лейкоареозу в субкортикальній БРГМ передують розширення просторів Вірхова-Робіна. У даному дослідженні більші за 0,3 см кріблюри виявлено у 35 з 45 пацієнтів (77,8 %), у т. ч. – у 29 хворих (64,4 %) з наявними МРТ-ознаками СкЛА (включені до групи III – СкЛА+). Решта (6) випадків ізольованого розширення периваскулярних просторів віднесені до групи IV (СкЛА-). Дрібні (до 0,3 см) кріблюри (10 спостережень – 22 %) самі по собі не вважаються патологічними змінами, проте в 7 спостереженнях вони виявлені разом з осередками субкортикального лейкоареозу.

Результати визначення FA в семіовальних центрах продемонстрували достовірне її зменшення у пацієнтів I та II груп (255–312, $p < 0{,}00001$ і 318–388, $p < 0{,}007$, відповідно), незалежно від наявності або відсутності візуальних ознак СкЛА (III гр.: 253–317, $p < 0{,}00001$; IV гр.: 287–375, $p < 0{,}001$). Достовірно меншими, порівняно з неопроміненими пацієнтами, виявились показники фракційної анізотропії в семіовальних центрах БРГМ в УЛНА на ЧАЕС (II гр.) (I гр. – 0,255–0,312, $p < 0{,}05$).

Утворення перивентрикулярного лейкоареозу відбувається через трансепендимальне просочування ліквору до незміненої прилеглої БРГМ. Наступним є розвиток демієлінізації та гліозу. Останні стають доступними МР-візуалізації по досягненні певного рівня виразності.

Так, показники FA f. FO ant. і CR ant. пацієнтів I та II груп відрізнялись недостовірно ($p > 0{,}05$), проте були суттєво нижчими від контрольних ($p \leq 0{,}05$). За наявності ПвЛА фракційна анізотропія не перебільшувала 0,333–0,357 (f. FO ant. – $p = 0{,}001$; CR ant. – $p = 0{,}003$). Так само достовірно меншою, порівняно з референтними рівнями, виявилась FA й у візуально незмінених f. FO ant. (0,389–0,425; $p = 0{,}015$) і CR ant. (0,335– 0,403; $p = 0{,}05$).

У хворих на АГ-асоційовану ХМС середнього віку, незалежно від впливу іонізуючого випромінювання, не констатовано достовірних змін FA в основних асоціативних і комісуральних провідних трактах великих півкуль головного мозку відносно контрольних величин ($p > 0{,}05$). При візуальній їх оцінці в одному випадку виявлено девіацію волокон навколо великої кріблюри 1,1 × 1,1 × 1,3 см^3 в ділянці *putamen* правої півкулі (рис. 3); в одного хворого – обрив волокон на рівні осередку постішемічної («німий» лакунарний інфаркт) кістозно-гліозної дегенерації 0,8 × 1,5 × 1,0 см^3 (рис. 2.5).

development of perivasal leukoaraiosis in subcortical WM is preceded by the expansion of the Virchow-Robin spaces. In the present study, cribs of more than 0.3 cm were found in 35 out of 45 patients (77.8 %), including – in 29 patients (64.4 %) with existing MRI signs of ScLA (included in group III – ScLA+). The remaining (6) cases of isolated dilation of the perivascular spaces are classified in group IV (ScLA-). Small (up to 0.3 cm) cribs (10 observations – 22 %) by themselves are not considered as pathological changes, but in 7 observations they were detected together with foci of subcortical leukoaraiosis.

The results of the FA determination in semioval centers demonstrated its significant reduction in the patients of groups I and II (255–312, $p < 0.00001$ and 318–388, $p < 0.007$, respectively), regardless of either presence or absence of visual signs of ScLA (III gr.: 253–317, $p < 0.00001$; IV gr.: 287– 375, $p < 0.001$). The FA indicators in WM semioval centers proved to be significantly lower in the Chornobyl clean-up workers compared to the non-irradiated patients (II gr.) (I gr.: 0.255–0.312; $p < 0.05$).

The formation of periventricular leukoaraiosis occurs due to transependymal infiltration of the cerebrospinal fluid to the unaltered adjacent WM. The next stage is the development of demyelination and gliosis. The latter becomes available to MR visualizations upon reaching a certain level of expressiveness.

Thus, the FA indicators in f. FO ant. and CR ant. in the patients of groups I and II differed insignificantly ($p > 0.05$), however, they were substantially lower than in controls ($p \leq 0.05$). In the presence of PvLA, the FA did not exceed 0.333– 0.357 (f. FO ant. – p = 0.001; CR ant. – $p = 0.003$). Similarly, FA was significantly less than the reference levels in visually unchanged f. FO ant. (0.389–0.425; $p = 0.015$) and CR ant. (0.335–0.403; $p = 0.05$).

In patients with AH-associated SVD of middle age, regardless of the effects of ionizing radiation, there were no significant changes in FA in the main associative and commissural pathways of the cerebral hemispheres in reference to control values ($p > 0.05$). Visual evaluation in one case revealed a deviation of the fibers around the large crib of 1.1 × 1.1 × 1.3 cm^3 in the area of the *putamen* of the right hemisphere (Fig. 3); in one patient – breakage of fibers at the level of the center of postischemic («silent» lacunar infarction) cystic-glial degeneration 0.8 × 1.5 × 1.0 cm^3 (Fig. 2.5).

ISSN 2304-8336. Проблеми радіаційної медицини та радіобіології = Problems of Radiation Medicine and Radiobiology. 2020. Вип. 25.

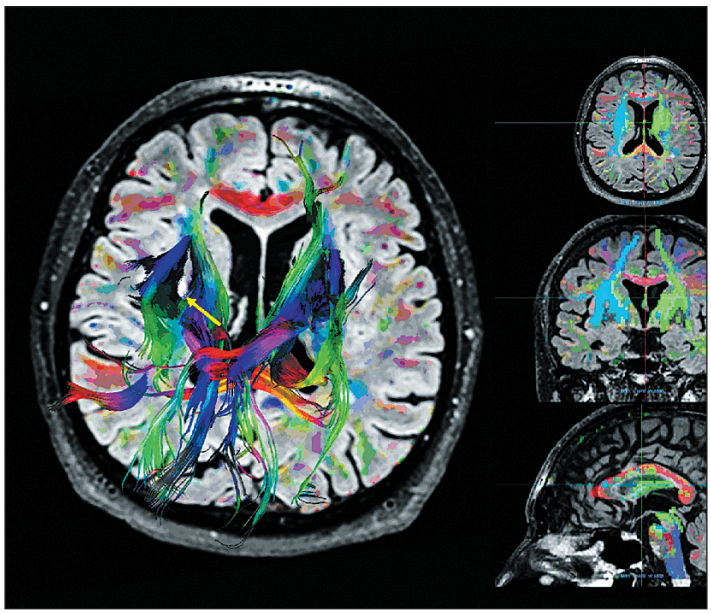

Рисунок 3. **ДТ-трактографія: девіація волокон на рівні великої (1,1 × 1,1 × 1,3 см^3) кріблюри (стрілка)**

Figure 3. **DTI-based tractography: deviation of fibers at the level of a large (1,1 × 1,1 × 1,3 sm^3) crib (arrow)**

ВИСНОВКИ

ДТ-МРТ дозволяє виявити ранні ознаки структурних змін білої речовини головного мозку. За відсутності змін зображень, що отримані при стандартних послідовностях томографії, в перивентрикулярних і субкортикальних відділах БРГМ зафіксовано достовірне зменшення показників фракційної анізотропії.

Негативний вплив іонізуючого випромінювання на перебіг асоційованої з АГ ХМС реалізується більш активними процесами дезорганізації БРГМ: поширеність і схильність до консолідації осередків перивентрикулярного та субкортикального лейкоареозу, достовірне зменшення FA в семіовальних центрах.

Основні асоціативні та комісуральні провідні тракти ГМ залишаються неушкодженими за відсутності поширених консолідованих осередків лейкоареозу та лакунарних інфарктів.

CONCLUSIONS

DTI-MRI allows to detect early signs of structural changes in the white matter of the brain. At the absence of changes in the images obtained with standard tomography sequences, in the periventricular and subcortical areas of WM a significant decrease in fractional anisotropy was detected.

The negative impact of ionizing radiation on the course of SVD associated with arterial hypertension is manifested by more active processes of WM disorganization: the prevalence and tendency to the consolidation of periventricular and subcortical leukoaraiosis foci, a significant FA decrease in semioval centers.

The main associative and commissural pathways of the brain remain intact in the absence of widespread consolidated foci of leukoaraiosis and lacunar infarctions.

СПИСОК ВИКОРИСТАНИХ ДЖЕРЕЛ

1. Міщенко Т. С., Нікішкова І. М., Міщенко В. М., Кутіков Д. О. Церебральна атрофія при хворобі малих судин головного мозку. *Міжнародний неврологічний журнал.* 2016. № 8 (86). С. 13–19.
2. Microstructure of strategic white matter tracts and cognition in memory clinic patients with vascular brain injury / J. M. Biesbroek, A. Leemans, H. Den Bakker et al. *Dement. Geriatr. Cogn. Disord.* 2017. Vol. 44, no. 5–6. P. 268–282. doi: 10.1159/000485376.
3. Ageing and brain white matter structure in 3,513 UK Biobank participants / R. X. Cox, S. J. Ritchie, E. M. Tucker-Drob et al. *Nat. Commun.* 2016. Vol. 7. P. 13629. doi: 10.1038/ncomms13629.
4. White matter hyperintensities associated with small vessel disease impair social cognition beside attention and memory / J. Kynast, L. Lampe, T. Luck et al. J. Cereb. *Blood Flow Metab.* 2018. Vol. 38, no. 6. P. 996–1009. doi: 10.1177/0271678X17719380.

REFERENCES

1. Mishhenko T.S., Nikishkova I.M., Mishhenko V.M., Kutikov D.O. [Cerebral atrophy in cerebral small vessel disease]. *Mizhnarodnyi nevrologichnyi zhurnal.* 2016;8(86):13-19. Ukrainian.
2. Biesbroek JM, Leemans A, Den Bakker H, Duering M, Gesierich B, Koek LH et al. Microstructure of strategic white matter tracts and cognition in memory clinic patients with vascular brain injury. *Dement Geriatr Cogn Disord.* 2017;44(5-6):268-282. doi: 10.1159/000485376.
3. Cox RX, Ritchie SJ, Tucker-Drob EM, Liewald DC, Hagenaars SP, et al. Ageing and brain white matter structure in 3,513 UK Biobank participants. *Nat Commun.* 2016;7:13629. doi: 10.1038/ncomms13629.
4. Kynast J, Lampe L, Luck T, Frisch S, Arelin K, Hoffmann KT et al. White matter hyperintensities associated with small vessel

5. Using DTI to assess white matter microstructure in cerebral small vessel disease (SVD) in multicenter studies / I. D. Croall, V. Lohner, B. Moynihan et al. *Clin. Sci.* 2017. Vol. 131, no. 12. P. 1361–1373. doi: 10.1042/CS20170146.
6. Hyperintense punctiform images in the white matter: A diagnostic approach / S. D. Martorell, M. C. Blazquez, D. G. Figueredo et al. *Radiologia*. 2012. Vol. 54, no. 4. P. 321–335. doi: 10.1016/j.rx.2011.09.015.
7. Левашкина И. М., Алексанин С. С., Серебрякова С. В., Грибанова Т. Г. О влиянии малых и средних доз радиации на структуру проводящих путей головного мозга у ликвидаторов последствий аварии на ЧАЭС в отдаленном периоде (по данным высокопольной рутинной и диффузионно-тензорной магнитно-резонансной томографии). *Радиационная гигиена*. 2017. Т. 10, № 4. С. 23–30.
8. Health effects of the Chornobyl accident – thirty years aftermath / ed. by D. Bazyka, V. Sushko, A. Chumak, V. Chumak, L. Yanovych. Kyiv : DIA, 2016. 524 p.
9. Diffusion tensor tractography in cerebral small vessel disease: correlation with cognitive function / M. M. D'Souza, S. P. Gorthi, K. Vadwala et al. *J. Neuroradiol.* 2018. Vol. 31, no. 1. P. 83–89. doi: 10.1177/1971400916682753.
10. Vangberg T. G., Eikenes L., Haberg A. K. The effect of white matter hyperintensities on regional brain volumes and white matter microstructure, a population-based study in HUNT. *Neuroimage*. 2019. Vol. 203. P. 116158. doi: 10.1016/j.neuroimage.2019.116158.
11. Mori S., Wakana S., Nagae-Poetscher L. M., Van Zijl P. C. MRI Atlas of Human White Matter. Amsterdam: Elsevier Inc.; 2005. 241 p.
12. Реброва О. Статистический анализ медицинских данных. Применение пакета прикладных программ STATISTICA. М. : Медиасфераб 2014ю 312 с.

disease impair social cognition beside attention and memory. *J Cereb Blood Flow Metab.* 2018;38(6):996-1009. doi: 10.1177/0271678X17719380.
5. Croall ID, Lohner V, Moynihan B, Khan U, Hassan A, O'Brien JT et al. Using DTI to assess white matter microstructure in cerebral small vessel disease (SVD) in multicenter studies. *Clin Sci.* 2017; 131(12):1361-1373. doi: 10.1042/CS20170146.
6. Martorell SD, Blazquez MC, Figueredo DG, Ortiz SG, Font JC. [Hyperintense punctiform images in the white matter: A diagnostic approach]. *Radiologia*. 2012;54(4):321-335. Spanish. doi: 10.1016/j.rx.2011.09.015.
7. Levashkina IM, Aleksanin SS, Serebrjakova SV, Gribanova TG. [About the influence of small and medium doses of radiation on the structure of the conducting pathways of the brain in liquidators of the consequences of the Chernobyl accident in the long-term period (according to the data of high-field routine and diffusion tensor magnetic resonance imaging)]. *Radiacionnaja gigiena*. 2017;10(4):23-30. Russian.
8. Bazyka D, Sushko V, Chumak A, Chumak V, Yanovych L, editors. Health effects of the Chornobyl accident – thirty years aftermath. Kyiv: DIA; 2016. 524 p.
9. D'Souza MM, Gorthi SP, Vadwala K, Trivedi R, Vijayakumar C, Kaur P, et al. Diffusion tensor tractography in cerebral small vessel disease: correlation with cognitive function. *Neuroradiol J.* 2018;31(1): 83-89. doi: 10.1177/1971400916682753.
10. Vangberg TG, Eikenes L. Haberg AK. The effect of white matter hyperintensities on regional brain volumes and white matter microstructure, a population-based study in HUNT. *Neuroimage*. 2019;203:116158. doi: 10.1016/j.neuroimage.2019.116158.
11. Mori S, Wakana S, Nagae-Poetscher LM, Van Zijl PC. MRI Atlas of Human White Matter. Amsterdam: ELSEVIER Inc.; 2005. 241 p.
12. Rebrova O. [Statistical analysis of medical data. Application software package STATISTICA]. Moscow: Media sphere; 2014. 312 p. Russian.

ІНФОРМАЦІЯ ПРО АВТОРІВ

Дикан Ірина Миколаївна, доктор медичних наук, професор, директор, Державна установа «Інститут ядерної медицини та променевої діагностики Національної академії медичних наук України», м. Київ

Головченко Юрій Іванович, доктор медичних наук, професор, завідувач кафедри неврології №1, Національна медична академія післядипломної освіти ім. П.Л. Шупика, м. Київ

Логановський Костянтин Миколайович, доктор медичних наук, професор, завідувач відділу радіаційної психоневрології, Інститут клінічної радіології ННЦРМ, Київ, Україна

Семьонова Олександра Володимирівна, аспірант кафедри неврології №1, Національна медична академія післядипломної освіти ім. П.Л. Шупика, м. Київ

INFORMATION ABOUT AUTHORS

Iryna M. Dykan, Doctor of Medica Sciences, Professor, Director, State institution «Institute Nuclear Medicine and Diagnostic Radiology of National Academy of Medical Science of Ukraine», Kyiv, Ukraine.

Yuri I. Golovchenko, Doctor of Medical Sciences, Professor, Head of Department of Neurology №1, Shupyk National Medical Academy of Postgraduate Education, Kyiv, Ukraine.

Konstantin M. Loganovsky, Doctor of Medical Sciences, Professor, Head of the Department of Radiation Psychoneurology, Institute of Clinical Radiology, NRCRM, Kyiv, Ukraine

Oleksandra V. Semionova, Graduate student of Department of Neurology №1, Shupyk National Medical Academy of Postgraduate Education, Kyiv, Ukraine.

ISSN 2304-8336. Проблеми радіаційної медицини та радіобіології = Problems of Radiation Medicine and Radiobiology. 2020. Вип. 25.

Мироняк Людмила Анатоліївна, кандидат медичних наук, завідуюча відділенням МРТ, Державна установа «Інститут ядерної медицини та променевої діагностики Національної академії медичних наук України», м. Київ

Бабкіна Тетяна Михайлівна, доктор медичних наук, професор, завідувач кафедри радіології, Національна медична академія післядипломної освіти ім. П.Л. Шупика, м. Київ

Куц Костянтин Володимирович, кандидат медичних наук, науковий співробітник відділу радіаційної психоневрології, Інститут клінічної радіології ННЦРМ, Київ, Україна

Кобзар Ігор Олександрович, лікар відділення МРТ, Державна установа «Інститут ядерної медицини та променевої діагностики Національної академії медичних наук України», м. Київ

Гресько Марина Володимирівна, кандидат біологічних наук, науковий співробітник відділу радіаційної психоневрології, Інститут клінічної радіології ННЦРМ, Київ, Україна

Федьків Світлана Володимирівна, доктор медичних наук, професор, завідувач відділом променевої діагностики, ДУ «Національний інститут серцево-судинної хірургії ім. М.М. Амосова НАМН України», м. Київ

Ludmyla A. Myronyak, Candidate of Medical Sciences, Head of MRI department, State institution «Institute Nuclear Medicine and Diagnostic Radiology of National Academy of Medical Science of Ukraine», Kyiv, Ukraine

Tetyana M. Babkina, Doctor of Medical Sciences, Professor, Head of Department of Radiology, Shupyk National Medical Academy of Postgraduate Education, Kyiv, Ukraine.

Kostyantin V. Kuts, Candidate of Medical Sciences, Scientist of the Department of Radiation Psychoneurology, Institute of Clinical Radiology, NRCRM, Kyiv, Ukraine

Igor O. Kobzar, doctor of MRI department, State institution «Institute Nuclear Medicine and Diagnostic Radiology of National Academy of Medical Science of Ukraine», Kyiv, Ukraine

Marina V. Hresko, Candidate of Biological Sciences, Scientist of the Department of Radiation Psychoneurology, Institute of Clinical Radiology, NRCRM, Kyiv, Ukraine

Tatiana K. Loganovskaya, Candidate of Medical Sciences, Senior Researcher, Leading Scientist of the Departmen of Radiation Psychoneurology, Institute of Clinical Radiology, NRCRM, Kyiv, Ukraine

Svitlana V. Fedkiv, Doctor of Medical Sciences, Professor, Head of Department of Radiology «Amosov National Institute of Cardiovascular Surgery of National Academy of Medical Science of Ukraine»

Стаття надійшла до редакції 25.08.2020 *Received: 25.08.2020*